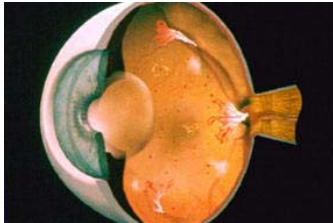
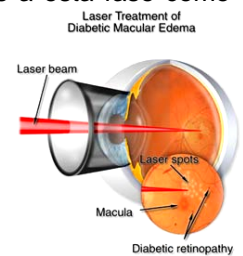


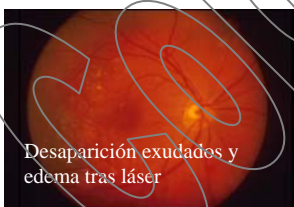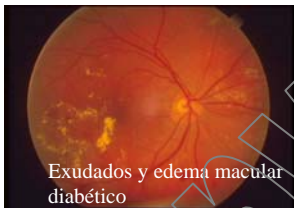LA RETINOPATIA DIABÉTICA



Por diabetes se entiende una enfermedad que afecta la capacidad de su cuerpo para controlar los niveles sanguíneos de azúcar. Con el tiempo, los niveles altos de azúcar pueden dañar los pequeños vasos sanguíneos de sus ojos, sus riñones, y otros órganos. La retina es particularmente sensible a esta enfermedad. En los estadios precoces de la enfermedad de la retinopatía diabética se producen deformidades en pequeños vasos sanguíneos, como los microaneurismas, y aparecen pequeños puntos de sangre. Llamamos a esta fase como “no proliferativa”. Hay varios estadios desde la retinopatía proliferativa leve hasta la retinopatía proliferativa severa. Es muy importante vigilar la evolución de los cambios de la retina para evitar que la retinopatía progrese hasta las formas graves proliferativas, haciéndose los tratamientos e intervenciones a tiempo.




Los pequeños vasos (que en circunstancias normales son estancos y sirven para el intercambio de nutrientes y oxígeno) cuando se afectan por la enfermedad pueden mostrar deformidades y microaneurismas que pueden dejar escapar fluido, acumulándose en la retina como si fuera una esponja, encharcándola y engrosándola, causando emborronamiento y pérdida de visión central. Esta alteración se denomina “edema macular”. Si no se deja sin tratamiento, el edema macular diabético puede con el tiempo dañar las capas de la retina permanentemente. Para detener el escape de fluido y el encharcamiento de la retina se puede aplicar de forma muy precisa impactos de fotocoagulación con láser en los microaneurismas y vasos enfermos. En algunas ocasiones el tratamiento con fotocoagulación láser puede no ser eficaz, y en este caso la inyección intravítrea de corticoides puede ser beneficiosa para reducir el engrosamiento



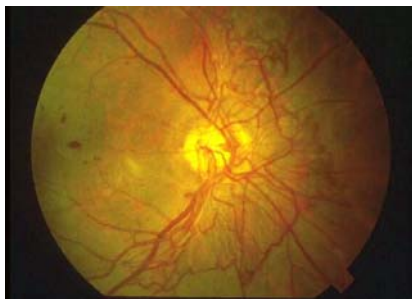
macular y en muchos casos conseguirse una cierta recuperación de la visión.

Recientemente, la aparición de los fármacos antiangiogénicos, también mediante inyección intravítrea, han aportado efectos beneficiosos en algunas formas de edema macular diabético, y también como complemento a la cirugía o fotocoagulación para las formas más graves.

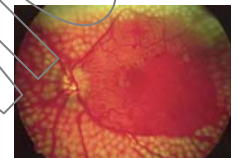


Existen variantes del edema diabético en las que se producen engrosamientos y adherencias de la retina que

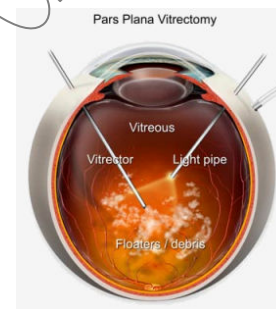
provocan tracciones y distorsiones en la misma. Estos casos son candidatos a cirugía intraocular con vitrectomía y liberación de estas tracciones y adherencias, ya que los fármacos por si solos no serían capaces de restaurar la forma y grosor normal de la retina. Normalmente estos tratamientos tienen que realizarse repetidamente en el tiempo ya que la enfermedad tiende a la recurrencia. El tratamiento del edema macular diabético y la retinopatía diabética suele ser efectivo en prevenir mayor pérdida de visión, pero no siempre conseguir hacerla mejorar. Como parte del examen ocular podemos necesitar realizar fotografías y angiografía fluoresceínica de la retina, así como tomografía óptica de coherencia, para determinar el nivel de daño de sus vasos sanguíneos, guiarnos en la toma de decisiones de tratamiento, así como analizar los resultados y seguimiento de los efectos de los tratamientos realizados.



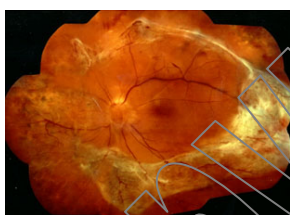A medida que la retinopatía progresa los vasos anormales sanguíneos pueden crecer por encima de la superficie de la retina. Esta fase, la retinopatía proliferativa, tiene un alto riesgo de provocar la ceguera a través de hemorragias intraoculares severas y desprendimientos de retina complicados, asociadas a proliferaciones anormales de tejido



vasos sanguíneos aberrantes. En estos casos se requieren tratamientos fotocoagulación láser mucho más agresivos en las zonas de la retina y zonas más enfermas isquémicas.



fibroso y
con
periférica



En la enfermedad avanzada va a ser necesario la intervención quirúrgica mediante vitrectomía para eliminar la sangre intraocular, reparar un desprendimiento de retina o liberar las tracciones producidas por el tejido aberrante que crece en la superficie de la retina y la desprende. En la vitrectomía se utilizan instrumentos quirúrgicos

microscópicos intraoculares como tijeras, pinzas, aspiradores, iluminadores, fotocoaguladores, etc....